



WELKOM IN DE WONDERE WERELD VAN DE PAARDENTANDARTS

Help, mijn paard heeft een spleetje tussen zijn tanden ...

De vorige keren hebben we doorgenomen hoe een normale paardenmond eruit ziet en hoe we deze onderzoeken. Maar, wat kan er mislopen in een paardenmond? Heeft je paard hier eigenlijk wel last van? Is er een behandeling of oplossing voor? In dit artikel gaan we wat dieper in op één van de meest voorkomende afwijkingen: periodontitis, oftewel een spleet tussen de tanden.

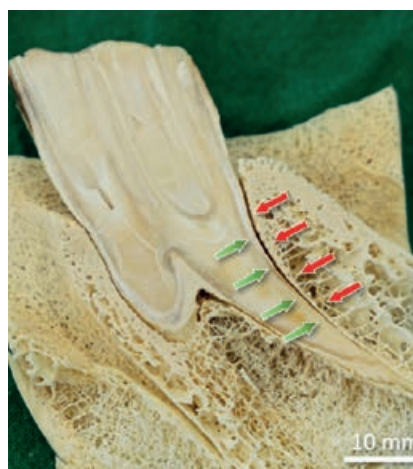Tekst en foto's: Dierenarts Wouter Demey (www.equide.be) & Dierenarts Stijn Teysen (www.vetrident.be)

PERIO... WAT? DIA... WIE?

Een spleetje of diastema tussen twee tanden is op zichzelf geen afwijking. Niet bij paarden en niet bij mensen (denk maar aan Vanessa Paradis, Lara Stone of Madonna). Maar het kan wel gevolgen hebben voor de gezondheid van het gebit. Helaas kruipt er bij paarden in

de meeste van deze diastema's voedsel. Dit voedsel komt tussen de tanden vast te zitten en wordt steeds dieper geduwd. Na een tijdje ontstaat een heus rottingsproces waarbij allerlei bacteriën betrokken zijn. Hierbij komen lokaal enorme hoeveelheden toxines vrij

Sectie doorheen tand en omringend bot (tandkas) van de onderkaak. Periodontium bestaat uit tandvlees, tandkas (rode pijlen), het buitenste laagje van de tand (cement, groene pijlen) en het periodontale ligament (bevindt zich tussen de rode en groene pijlen – niet zichtbaar op deze doorsnede). Bij periodontitis zijn al deze structuren in het ontstekingsproces betrokken. We vinden soms rottend voedsel terug tot aan het uiterste puntje van de wortel van de kies.



Dr. Carsten Staszzyk



Proppen maken – duidelijker kan een paard niet laten blijken dat hij/zij tandpijn heeft. Wanneer je proppen in of voor de stal terugvindt, dan weet je met zekerheid dat je paard een (gebits-)probleem heeft. In veruit de meeste gevallen is pijn de oorzaak van het maken van proppen. In een minderheid van de gevallen heeft het paard onvoldoende tanden of zijn deze volledig weggesleten en kan het dus simpelweg geen ruwvoer meer kauwen.

Proppen maken, morsen, slordig eten – duidelijker kan een paard niet laten blijken dat hij/zij tandpijn heeft. Wanneer er zo'n berg hooi voor de staldeur ligt, dan schreeuwt je paard om een tandarts. Dit is niet normaal en dient verder onderzocht te worden.



die op hun beurt voor een ontsteking van het tandvlees zorgen. In veel gevallen blijft het echter niet beperkt tot een tandvleesontsteking (gingivitis). Alle weefsels rondom de tand worden in dit proces betrokken. Er ontstaat een ontsteking van het bot rondom de tand, het ligament dat de tand met het bot (tandkas) verbindt. Zelfs de buitenzijde van de tand (cement) geraakt aangetast. We spreken dan van periodontitis of parodontitis. Letterlijk vertaald betekent dit ontsteking van

het weefsel rondom de tand (peri- of para- = rondom; dens- dentes= tand; -itis= ontsteking).

MEEST PIJNLIJKE AANDOENING

Periodontitis is vermoedelijk de pijnlijkste, meest voorkomende, meest ondergediagnosticeerde en meest miskende aandoening van de paardenmond. Periodontitis is zonder enige twijfel een pijnlijke aandoening. Sommige van de paarden die hieraan lijden tonen dan ook »

duidelijke klachten. Dit kan gaan van het maken van proppen, traag eten, het hoofd schuinhouden bij het eten, opvallend morsen tijdens het eten, tot heel subtiele klachten zoals rijtechnische problemen of een afwijkende geur uit de mond. Heel typisch is dat deze patiënten vaak sterk vermageren in de herfst en winter (wanneer ze hooi of voordroog/kuilgras moeten eten), om vervolgens in de lente en zomer weer te verdikken (wanneer ze mals gras kunnen eten). Helaas tonen vanuit de meeste paarden geen duidelijke klachten, zelfs niet bij gevorderde gevallen. Paarden zijn nu eenmaal meesters in het verbergen van chronische pijn.

DE PAARDENPLAAG

Periodontitis komt zeer veel voor bij paarden. Honderd jaar geleden werd periodontitis reeds dé plaag van het paard genoemd (Periodontitis is the scourge of the horse - Colyer, 1931). Meer dan 60% van de paarden boven 15 jaar heeft in min of meerdere mate last van periodontitis. Dit betekent dus, dat wanneer je 2 wat oudere paarden hebt, dat de kans zeer groot is dat één van de twee last heeft van spleetjes en periodontitis. We zien periodontitis echter in elke leeftijdscategorie.

Ook bij jonge paarden die tanden wisselen zien we vaak diastema's en periodontitis (dit worden juveniele diastema's genoemd). De aandoening is dus zeker niet beperkt tot oudere paarden.

NORMAAL?

Vermits we periodontitis zo vaak zien bij paarden zou je de vraag kunnen stellen of dit misschien gewoon normaal is en of dit eigenlijk wel behandeld moet worden. Dezelfde vraag wordt soms ook voor maagzweren bij paarden gesteld. Afhankelijk van de studie hebben 80-100% van de renpaarden maagzweren of een maagontsteking. Misschien hoort een maag er bij een renpaard gewoon rood en ontstoken uit te zien? Deze hypothese werd ontkracht door een studie waarbij alle renpaarden behandeld werden voor maagzweren (zowel deze met een gezonde maag, als deze met maagpathologie). De onderzoekers stelden vast dat de prestaties van de renpaarden met maagzweren significant verbeterden wanneer de maagproblematiek werd behandeld. Dus, het is niet omdat iets voorkomt bij bijna alle paarden dat we het als normaal kunnen beschouwen. Een paard heeft weldegelijk last van maag-

Paarden die lijden aan periodontitis hebben moeite met het eten van ruwvoer. Krachtvoer (korrels, muesli, e.d.) kunnen ze schijnbaar wel zonder problemen eten, maar lange taaie ruwvoer vezels vernalen tot kleine verteerbare stukje wordt moeilijk met pijnlijke tanden.



zweren. Zelfs in die mate dat ze er slechter van gaan presteren en in het geval van renpaarden trager van lopen. Net zoals maagzweren niet normaal zijn bij renpaarden, is periodontitis dit evenmin. Het is helaas wel een zeer frequent voorkomende aandoening, maar je kan het nooit als normaal beschouwen.

HYPERGEVOELIG

Om te illustreren dat dit echt wel een vreselijk pijnlijke aandoening is, zou je het weefsel rondom de tand kunnen vergelijken met ons nagelbed. Beide weefsels zijn hypergevoelig, zeer sterk doorbloed en er is geen vrije ruimte. Je moet je trachten voor te stellen dat je een pianist bent en dat je strootjes onder je nagels steekt en hiermee 16h lang piano speelt. Dit is wat paarden doen. Ze spelen geen piano, maar ze kauwen 16-18h per dag en duwen bij elke kauwbeweging de harde stukken ruwvoer dieper en dieper tussen de tanden in dit hypergevoelig weefsel.

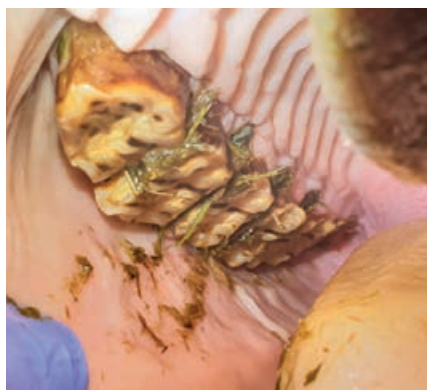KAUWCYCLUS

Ook met hoefbevangenheid (laminitis) zijn er opvallende parallellen te trekken, op gebied van pijnlijkheid, ontstaansmechanisme en behandeling. Iedereen met een beetje ervaring in de paardenwereld weet dat hoefbevangenheid een extreem pijnlijke aandoening is. Paarden lopen op eieren of willen soms helemaal niet meer bewegen en gaan liggen. Bij periodontitis is dit net zo, alleen is het aan de buitenzijde niet zo duidelijk op te merken. Paarden die lijden aan periodontitis kauwen niet meer op een normale manier. Een normale kauwcyclus bij een paard bestaat uit een combinatie van bewegingen in alle richtingen (voor/achter, links/rechts, open/toe). Bij periodontitis zal het nog hoofdzakelijk de open-toe-beweging zijn die overblijft. De zijdelingse beweging zorgt voor zeer veel kracht op de tanden (en op het ligament dat de tand in de tandkas vasthoudt) en is in deze gevallen pijnlijk. In extreme gevallen weigeren deze paarden zelfs hun ruwvoeder te eten. Ze hebben honger en willen wel eten, maar stoppen met het eten van hooi door de pijn, net zoals een hoefbevangen paard niet meer stapt en gewoon blijft liggen.

TE VEEL GESNOEPT?

In tegenstelling tot bij de mens of de meeste van onze huisdieren (honden en katten), zijn bacteriën niet de eigenlijke oorzaak van periodontitis. Bij ons ontstaat tandvleesontsteking meestal door bacteriën die zich verstoppen in tandplak en tandsteen. Vandaar dat dagelijks goed poetsen en niet te veel zoete, plakkerige dingen snoepen in ons geval essentieel is om periodontitis te voorkomen.

Bij paarden komen de bacteriën slechts in een latere fase. In de meeste gevallen heeft je paard eerst een



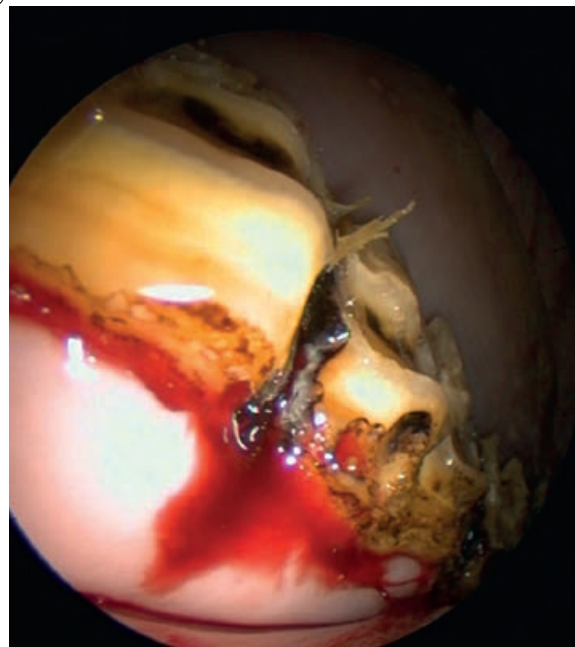
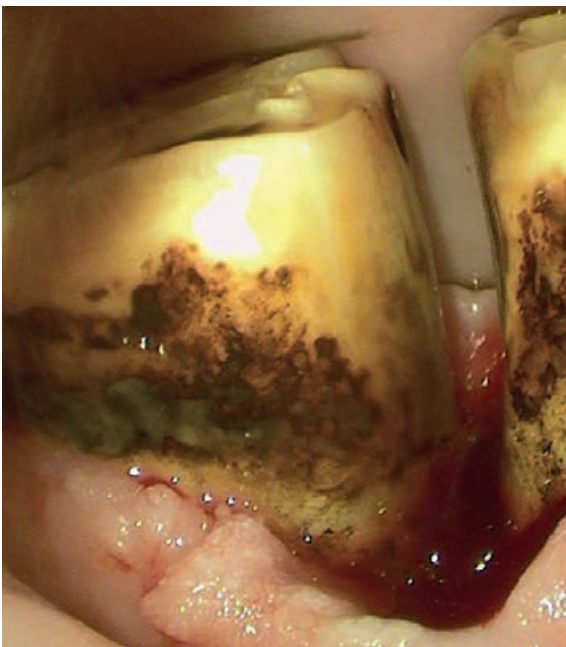
De 6 kiezen in elk kwadrant werken als één geheel. Vanaf er een plukje gras tussen de tanden zit, is dit reeds verdacht en afwijkend. Bij sommige paarden zit er tussen alle tanden voedsel. Wat je zo in de mond zit is slechts het tipje van de ijsberg. In de diepte tussen twee tanden zit vaak een enorme hoeveelheid voedsel opgehoopt.

Een essentiële stap in de behandeling is het verwijderen van dit voedsel. Tot het laatste sprietje!

spleetje tussen 2 tanden waarin eten kruipt. Dit eten blijft er vastzitten en wordt telkens wat dieper en vaster geduwd. Vervolgens ontstaat er een heus rottingsproces, met allerlei bacteriën en met ontsteking van het omringende weefsel tot gevolg. Het ontstaansmechanisme van periodontitis bij het paard (herbivoren) is helemaal anders dan dit bij de mens (omnivoren) of bij honden (carnivoren). Dit heeft vanzelfsprekend ook gevolgen voor de behandeling. Bij ons is het dagelijks poetsen van de tanden en het verwijderen van tandplak en tandsteen essentieel om periodontitis te voorkomen. Bij paarden heeft het weinig zin om de tanden dagelijks te poetsen ter voorkoming of behandeling van dit probleem.

WAT KUNNEN WE DAN WEL DOEN?

Een essentieel onderdeel van de behandeling is het rottende voedsel te verwijderen. Dit klinkt eenvoudiger dan het in werkelijkheid is. De ontsteking zorgt voor een toestand van "hypergevoeligheid". De meeste van deze patiënten reageren vaak zeer heftig op alles wat er in en rond de mond gebeurt. Om correct onderzocht en behandeld te worden hebben deze patiënten vaak een stevige sedatie nodig, soms aangevuld met morfinederivaten, pijnstillers en eventueel lokale verdoving. Met verschillende tangetjes en sondes trachten we het voedsel te verwijderen. We gebruiken waterdruk om de ruimte tussen de tanden proper te spoelen. Elke dierenarts heeft zijn eigen manier om het samengeperste voedsel zo efficiënt mogelijk te verwijderen. Maar, het is steeds een tijdrovende handeling die een enorme portie geduld vraagt. Het is vaak verrassend hoeveel rottend eten er in een klein spleetje opgehoopt zit. »



Endoscopische beelden van diastema's. Diastema's komen in alle vormen voor. De afgebeelde reeks diastema's heeft één constante: sterk ontstoken, hypergevoelig, bloedend tandvlees en periodontaal weefsel.

FREQUENTIE BEHANDELINGEN

Deze stap is essentieel. Wanneer het rottende voedsel niet verwijderd wordt en dit ook op geregelde tijdstippen herhaald wordt, is het nut van iedere andere behandeling beperkt. Hier botsen we helaas vaak op wat praktisch en financieel haalbaar is voor de paardeneigenaar. Wanneer wijzelf last hebben van periodontitis, dan zou onze tandarts aanraden om op z'n minst dagelijks te flossen of met fijne dentale borsteltjes te reinigen tussen de tanden. Het zou goed zijn moesten we dat bij paarden ook kunnen doen (niet zozeer om bacteriën en tandplak te verwijderen, maar wel om het voedsel tussen de tanden te kunnen verwijderen). Helaas zijn we meestal beperkt tot één behandeling per één, twee soms drie maanden. Er zit dus een enorme discrepantie tussen de frequentie waarmee we een behandeling kunnen uitvoeren bij paarden en waarmee we dezelfde handeling (het

reinigen van de interdentaal ruimte) kunnen doen bij ons zelf. Ernstige periodontitis is echter nooit met één miraculeuze behandeling opgelost.

VULMATERIAAL

Om de tijd tussen twee behandelingen te overbruggen trachten we om voedselimpactie te voorkomen en het gevoelige periodontale weefsel te beschermen met een vulling. Traditioneel werd hiervoor putty gebruikt (het materiaal waarmee afdrukjes gemaakt worden voor beugels en protheses e.d.). Ondertussen zijn er andere vulmaterialen beschikbaar die zachter zijn voor het onderliggende weefsel en vaak nog een ontsmettende werking hebben. Ze hebben echter één eigenschap gemeen: de relatief hoge kostprijs. Als dierenarts gebruiken we voor een paard vaak 10x de hoeveelheid die onze humane collega's zouden gebruiken in een mensenmond.

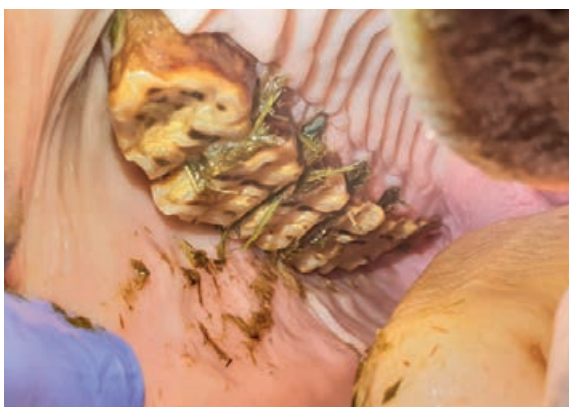VIJLEN

Een tweede aspect van de behandeling bestaat uit odontoplastie (vijlen). Hierbij worden afwijkingen van het kauwoppervlak gecorrigeerd. We gaan onder andere de kammetjes die zich tegenover een diastema bevinden inkorten, waardoor voedsel minder in een spleetje geduwd wordt.

We kunnen door de tanden zeer beperkt op de juiste plek te vijlen trachten om tanden te stimuleren in de juiste richting te schuiven. Dit soort van behandeling gebeurt telkens in stappen. Je kan het vergelijken met een beugel bij kinderen waarbij elke 3 weken een vijsje een beetje wordt aangedraaid om de tanden in een betere positie te krijgen. Een beugel kunnen we bij volwassen paarden niet gebruiken (wel bij veulens), maar we kunnen wel door op de juiste plek een heel klein beetje tand weg te nemen, de druk veranderen op de paardentand en hierdoor een reactie uitlokken. Het ef-



Correctie van het kauwoppervlak (odontoplastie). Grote correcties worden zelden in één keer uitgevoerd. Het is aangewezen om dit geleidelijk te doen. Een tand is een levende structuur, met bloedvaten en zenuwen. Elke correctie dient dan ook goed doordacht te zijn.



Beeld van de bovenste kiezenrij rechts. De meeste diastema's bevinden zich onderaan (en achteraan) in de mond. Bij obese ponies en paarden met PPID zien we echter ook zeer vaak diastema's tussen alle kiezen bovenaan. Bovendien hebben deze kiezen vaak ook een toegenomen mobiliteit.

fect is vaak slechts zichtbaar na geruime tijd (maanden). Geduld is ook hier een must.

RECHTE SPLEET

Van sommige spleetjes kunnen we trachten een mooie rechte spleet te maken waar eten in kan, maar ook even gemakkelijk terug uit kan vallen. We noemen dit 'het verbreden van een diastema – diastema widening'. Soms beperken we ons tot het freezezen van een groefje ter hoogte van het kauwoppervlak, waar bij de randen van het diastema mooi worden afgerond. Hierdoor komt er wat minder druk op het onderliggende weefsel, wordt het eten minder in het diastema geduwd en we hopen dat het voedsel op deze manier eerder over het kauwoppervlak glijdt dan dat het in de spleet geduwd wordt.

LOSSE TAND, DE EINDFASE

Het eindstadium van deze aandoening is een losse tand: wanneer het weefsel rondom de tand dermate ontstoken is en dit voor een lange tijd, dan verliest het volledig zijn functie. De tand wordt op dat moment mobiel. In de meeste gevallen is het aangewezen om deze tanden te verwijderen. Zeker in een onderkaak is het wachten tot de tand vanzelf uitvalt een zeer slechte zaak. Een losse tand is steeds pijnlijk en lastig. Door de zwaartekracht blijven deze tanden vaak nog maanden/jaren volledig los zitten in hun tandkas. Bij de extreme gevallen kunnen we de tand gewoon met de hand eruit halen. Maar, hier is een lange lijdensweg aan vooraf gegaan.

PIJNBESTRIJDING

De derde pijler van de behandeling bestaat uit pijnbestrijding. Een paard is gemaakt om 16 uur per dag te

eten. Het slechtste wat we bij een gezond paard kunnen doen is de tanden gedurende lange tijd niet gebruiken (door bijvoorbeeld geen ruwvoer meer te geven). Paarden moeten ruwvoer kunnen eten om hun gebit en mond in het algemeen in goede conditie te houden. Ze moeten hun tanden als het ware dagelijks trainen. Paarden met periodontitis gebruiken hun tanden anders en minder efficiënt dan een gezond paard. Om pijn te vermijden beperken deze paarden zich grotendeels tot het openen en sluiten van de mond, de zijdelingse beweging ontbreekt grotendeels. Dit leidt tot een vicieuze cirkel: periodontitis veroorzaakt pijn – hierdoor kauwen paarden minder en minder efficiënt – hierdoor ontstaan nog meer occlusie-afwijkingen, diastema's, ... en dus opnieuw pijn – waardoor ze minder efficiënt gaan kauwen – enz. Hier zijn parallellen te trekken met peesproblemen bij paarden. Wanneer je paard 20 jaar geleden een peesletsel had, dan was de kans groot dat de behandelende dierenarts weken tot maanden boxrust voorschreef. We dachten toen dat rust de oplossing was voor peesletsels. Wanneer je paard vandaag een peesletsel oploopt dan is de kans zeer groot dat je paard enkele dagen – 2 weken op box moet blijven en vervolgens gecontroleerd moet bewegen (aan de hand stappen, fysiotherapie, e.d.). We hebben ondertussen geleerd dat het werkloos maken van een pees of een ligament de problemen niet volledig oplost. De ontsteking verdwijnt misschien wel in eerste instantie, maar komt ook weer net zo snel terug wanneer het werk weer wordt opgebouwd. Met tanden is het niet anders. Het ligament dat een tand in de tandkas vasthoudt bestaat, net zoals een pees, uit allemaal kleine vezeltjes die op een ingenieuze manier gerangschikt zijn. Bij periodontitis is initieel rust nodig. Dit doen we door een tand een beetje in te korten, waardoor er minder druk op komt. Vervolgens is er training nodig om de vezeltjes in het periodontale ligament terug in een optimale conditie te krijgen. Hiervoor is vaak pijnstilling (ontstekingsremmers) nodig. Wanneer de pijn onderdrukt wordt begint een paard al snel terug op een normalere manier te kauwen, waardoor het periodontale ligament getraind wordt. Afhankelijk van de ernst van de aandoening geven we enkele dagen tot meerdere weken pijnstilling.

TAL VAN FACTOREN

Er blijven echter nog zeer veel factoren waar we op deze moment weinig over weten bij paarden, of waar we weinig invloed op kunnen uitoefenen. Klassiek wordt getracht periodontitis op te lossen door een gerichte gebitsbehandeling. Bij de mens zien we echter dat er tal van factoren een invloed hebben op periodontitis (overgewicht, hormonale afwijkingen, schildklier-aandoeningen, roken, maagzweren, enz). Ook bij paarden lijkt dit het geval te zijn. »



istockphoto.com

Bij te dikke pony's zien we relatief vaker diastema's

CUSHING

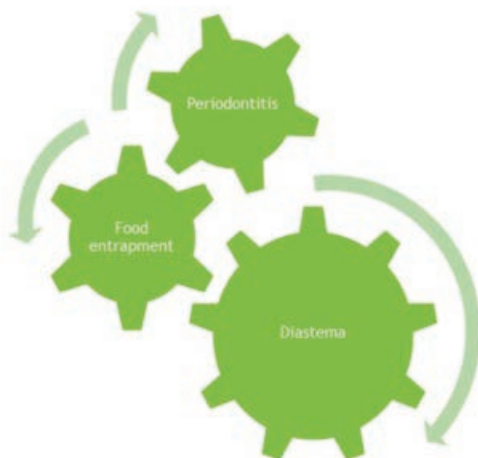
Zo zien we bijvoorbeeld bij dikke pony's veel meer diastema's en geassocieerde periodontitis dan bij sportpaarden. Ook oudere paarden met cushing lijken vatbaarder. We zien bovendien bij deze beide categorieën dat de algemene beweeglijkheid van de tanden vaak is toegenomen. Het lokaal behandelen van deze diastema's is ook dan aangewezen, maar zal niet tot het gewenste resultaat leiden zolang de onderliggende aandoening (obesitas, PPID) niet wordt aangepakt. Dit zijn slechts twee voorbeelden van onderliggende algemene aandoeningen die een invloed hebben op de gezondheid van de paardenmond, maar er zijn er waarschijnlijk zo veel

meer waar we tot op vandaag nog onvoldoende over weten.

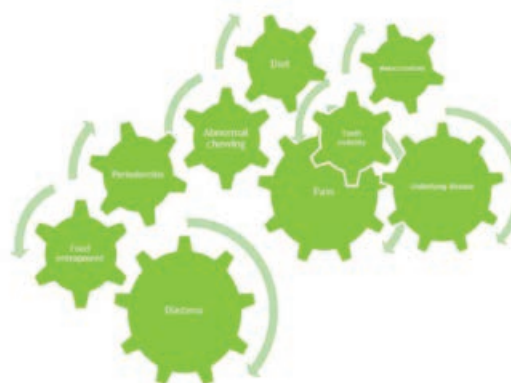CONCLUSIE

Periodontitis bij paarden is voor alle betrokken partijen een zeer lastig probleem.

In de eerste plaats voor je paard, want het is (extreem) pijnlijk. Voor ons als behandelende dierenarts is het niet de gemakkelijkste aandoening om te behandelen. Er is behoorlijk wat geduld voor nodig. Er zijn tal van behandelingsmogelijkheden. En dat is steeds een weinig positief



Dit is een sterk vereenvoudigde voorstelling van de realiteit: Er is een diastema aanwezig tussen twee tanden, er kruipt eten in en je paard krijgt periodontitis.



Dit is nog steeds een sterk vereenvoudigde weergave van de realiteit. Maar, al net iets realistischer dan vorige schematische voorstelling. Er zijn tal van factoren die meespelen in het ontstaan van diastema's en bij uitbreiding periodontitis. Denk hierbij aan: genetische aanleg, voeding, obesitas, voorafgaande gebitsverzorging, PPID, hormonale of metabole afwijkingen, enz.



Correct oraal onderzoek is essentieel om deze aandoening vroegtijdig op te sporen en gepast te kunnen behandelen. Het is een pijnlijke aandoening dus de paarden dienen netjes geseedeerd te worden, een goede lichtbron is noodzakelijk en een klein spiegelkje of orale endoscoop zijn onontbeerlijk voor een correct onderzoek en behandeling.

teken. Wanneer een behandeling 100% efficiënt is, dan is er geen reden om verder te zoeken naar andere behandelingsmethoden. Helaas, zien we dat er niet één behandeling is voor periodontitis bij paarden die deze 100% benadert. Denk maar opnieuw aan peesproblemen bij paarden. Moest er één miraculeuze oplossing zijn voor een peesprobleem dan hadden we nooit zo'n batterij aan behandelingsmogelijkheden gehad als vandaag de dag (warmte, koude, rust, training, shockwave, PRP, stamcellen, ontstekingsremmers, aangepast beslag, fysiotherapie, enz). Een peesprobleem oplossen is helaas niet zo éénvoudig. Er bestaat geen miraculeuze oplossing voor peesproblemen en helaas ook niet voor periodontitis.

Het is vaak een combinatie van verschillende behandelingsmethoden en voldoende aandacht voor onderliggende pathologie, voeding e.d. die uiteindelijk tot resultaat gaat leiden. En bovenal, het frequent en zeer grondig proper maken van de spleten tussen de tanden. Dit alles maakt het voor jou, als eigenaar, een lastige aandoening omdat dit een dure aandoening is. Ernstige periodontitis is nooit in één keer opgelost. Er zijn steeds meerdere behandelingen, controles nodig. Dit maakt het op het einde van de rit kostelijk. Hoe vroeger we als dierenarts kunnen ingrijpen hoe beter de prognose. Het is dan ook essentieel om deze aandoening vroegtijdig op te pikken en gepast te behandelen. 🐾

DIERENARTSENPRAKTIJK VETRIDENT

DAP Vetrident (**Dierenarts Stijn Teysen**) is een dierenartsenpraktijk die zich volledig toelegt op tandheelkunde bij paarden. Je paard wordt onderzocht en behandeld in alle rust, in een landelijke omgeving in het hart van België (Asse). DAP Vetrident is uitgerust met state-of-the-art materiaal. Het ervaren personeel schoolt zich continu bij om de beste zorgen voor je paard te kunnen aanbieden, van een jaarlijkse gebitscontrole tot de meest geavanceerde ingrepen. Het welzijn van je dier is voor het Vetrident-team topprioriteit. Tandheelkunde bij paarden is meer dan wat emaillepuntjes vijlen!
Meer info: www.vetrident.be



DIERENARTSENPRAKTIJK EQUIDE

Dierenartsenpraktijk Equide (**Dierenarts Wouter Demey**) opende als een van de eerste binneneuropae een volledig uitgerust tandarts kabinet voor paarden in Schaffen (Diest)-België. Hier wordt het volledig pakket van standaard gebitscontrole tot gespecialiseerde tandheelkundige ingrepen aangeboden. Het gezonde paardengebit vormt een essentieel onderdeel van het welbevinden van uw paard. Healthy teeth make a healthy athlete!
Meer info: www.equide.be

